International Journal for Multidisciplinary Research (IJFMR)
E-ISSN: 2582-2160 ● Website: www.ijfmr.com ● Email: editor@ijfmr.com

Un Cas Rare De Bouchon Muqueux Au Décours D'une Sarcoïdose Médiastino-Pulmonaire

Belhaj C.[1], Bougteb N[2], Bamha H[3], Msika S[4], Arfaoui H[5], El Khattabi W[6], Afif Mly H[7]

[1,2,3,4,5,6,7]Service des Maladies Respiratoires, Hôpital 20 Août 1953, CHU Ibn Rochd, Casablanca, Maroc

Résumé :
L'impaction mucoïde ou un bouchon muqueux se définit par l'obstruction des voies respiratoires par sécrétions mucoïdes épaissies. Il peut être dû soit à une production accrue, soit à un drainage altéré du mucus dans les voies respiratoires. Le traitement se base sur l'extraction du bouchon et le traitement de l'étiologie. L'impaction mucoïde au décours d'une sarcoïdose thoracique est non décrite par la littérature. Le but de cette étude est de rapporter un cas de cette atteinte. Il s'agit d'une patiente âgée de 57 ans, sans habitudes toxiques, suivie pour HTA. Elle présentait depuis 2 mois une dyspnée stade II mMRC. L'examen clinique retrouvait une tachycardie. La radiographie thoracique a objectivé des infiltrats réticulo-micronodulaires bilatéraux diffus. La TDM thoracique injectée a objectivé des nodules et micronodules de distribution lymphatique avec des adénopathies médiastinales et hilaires non compressives. La bronchoscopie souple a objectivé muqueuse parsemée de granulations sur tout l'arbre bronchique avec inflammation de 2éme degré diffuse. Le bilan d'activité a objectivé l'augmentation de l'enzyme de conversion de l'angiotensine. Le reste du bilan de sarcoïdose était sans particularité. La patiente a présenté 12 heures après la bronchoscopie souple une détresse respiratoire avec un malaise. L'examen clinique a retrouvé une désaturation à 85% à l'aire libre, une hypotension à 90/50mmhg et un syndrome d'épanchement liquidien de du tiers inferieur de l'hémithorax. Devant l'installation brutale de la détresse respiratoire et la suspicion d'embolie pulmonaire, un angioscanner thoracique a été indiqué, qui a montré un trouble de ventilation lobaire supérieur gauche avec épanchement pleurale homolatérale de faible abondance. Une 2ème bronchoscopie a montré la présence d'un énorme bouchon muqueux épais obstruant presque complètement la terminaison de la bronche souche gauche, a été retiré avec succès en totalité. Les biopsies étagées ont montré une inflammation granulomatose sans nécrose étendue dans l'arbre bronchique. L'examen histologique et bactériologique du bouchon muqueux a montré un remaniement inflammatoire sans signe de malignité. L'évolution a été marqué par l'amélioration clinique et l'aération du foyer à la radiographie thoracique.
L'impaction mucoïde doit être suspecté devant toute atteinte pulmonaire chronique (asthme, bronchite chronique, fibrose kystique, aspergillose…). La bronchoscopie souple représente la clé du diagnostic et permet l'extraction du bouchon muqueux.

Mots clés : Bouchon muqueux, sarcoïdose thoracique, bronchoscopie souple, trouble de ventilation, inflammation granulomateuse

Observation médicale :

Il s'agir d'une patiente âgée de 57 ans, sans habitudes toxiques, suivie pour HTA. Elle présentait depuis 2 mois une dyspnée stade II mMRC, sans autres signes thoraciques ou extra-thoraciques le tout évoluant dans un contexte de d'apyrexie et de conservation de l'état général. L'examen général retrouvait une tachycardie et l'examen pleuropulmonaire était normal ainsi que le reste de l'examen somatique. L'ECG retrouvé une tachycardie sinusale. La radiographie thoracique (Figure1) a objectivé des infiltrats réticulo-micronodulaire bilatéral diffus. La TDM thoracique a objectivé des nodules et micronodules de distribution lymphatique avec aspect de scissure perlé (Figure 2). La fenêtre médiastinale a objectivé la présence des adénopathies médiastinales et hilaires bilatéraux non compressives (Figure 3). La bronchoscopie souple a objectivé muqueuse parsemée de granulations sur tout l'arbre bronchique avec inflammation de 2éme degré diffuse. Le bilan d'activité de la sarcoïdose a objectivé l'augmentation de l'enzyme de conversion de l'angiotensine. Le reste du bilan de sarcoïdose était sans particularité.

La patiente a présenté 12 heures après la bronchoscopie souple une détresse respiratoire. L'examen clinique a retrouvé une saturation en oxygène à 85% à l'air libre, une hypotension à 90/50mmhg et un syndrome d'épanchement liquidien du tiers inferieur de l'hémithorax. La patiente a été mise sous oxygénothérapie et remplissage par le sérum salé. La radiographie thoracique de contrôle a objectivé un syndrome alvéolaire du tiers moyen gauche (Figure 4). Devant l'installation brutal de la détresse respiratoire, une embolie pulmonaire a été suspecté. L'angioscanner thoracique a été indiqué, qui a montré un trouble de ventilation localisé lobaire supérieur gauche avec un épanchement pleurale homolatérale de faible abondance (Figure 5). Une 2ème bronchoscopie a montré la présence d'un énorme bouchon muqueux épais obstruant presque complètement la terminaison de la bronche souche gauche, qui a été retiré en totalité (Figure 6). Les biopsies étagées ont montré une inflammation granulomatose sans nécrose étendue dans l'arbre bronchique et les aspirations bronchiques ont été stériles. L'examen histologique et bactériologique du bouchon muqueux a montré un remaniement inflammatoire sans signe de malignité. Ainsi, la médiastinoscopie a objectivé la présence du granulome sans nécrose. Devant ce tableau radio clinique et histologique le diagnostic d'une sarcoïdose thoracique a été retenu. L'évolution a été marqué par l'amélioration clinique et l'aération du foyer à la radiographie thoracique (Figure 7).

Discussion

L'impaction mucoïdes, également appelée bouchage du mucus, fait référence au remplissage des voies respiratoires par les sécrétions retenues. Lorsque les bronches se dilatent en raison de l'impaction mucoïde, le terme bronchocèle peut être utilisée. (1)

L'impaction mucoïde peut résulter de causes obstructives ou non obstructives. Les causes non obstructives sont de nature infectieuse ou inflammatoire comme mucoviscidose (en raison d'une altération du mouvement ciliaire et des sécrétions épaisses), l'asthme (en raison d'une augmentation de la production de mucus) et l'aspergillose bronchopulmonaire allergique (ABPA). Les causes obstructives peuvent être congénitalement(atrésie bronchique congénitale, séquestration interlobaire, kyste bronchogénique intra-pulmonaire) ,néoplasique maligne ou bénigne ou autre affection comme la broncholithiase ,l'aspiration d'un corps étranger…(1).

Bien que l'impaction mucoïde soit une conséquence bien décrite d'obstruction bronchique dans de nombreuses affections, elle n'est pas régulièrement mentionnée comme manifestation radiologique classique de la sarcoïdose pulmonaire. Les granulomes endobronchique caractérisant la sarcoïdose peuvent provoquer une obstruction des voies aériennes et des troubles de la clairance muco-cilaire avec

l'augmentation théorique du risque de stase des sécrétions et qui dans notre cas peut être aggravé par l'irritation mécanique de la muqueuse par la bronchoscope. Mais les cas publiés spécifiques d'impaction mucoïde au décours d'une sarcoïdose restent rares. (2,3)

L'imagerie thoracique lors d'impaction mucoïde peut montrer à la radiographie thoracique de face une opacité tubulaire ramifiée, signe du doigt dans le gant et au scanner thoracique un matériel de densité fluide endobronchique. L'imagerie peut également montrer des signes indirects : collapsus pulmonaire distal, dilatation de bronche (4). Le bouchon muqueux peut entrainer un trouble de ventilation, des infections respiratoires à répétition, une pneumonie, un abcès pulmonaire ou des bronchectasies (1).

Le traitement est basé sur le dégagement des voies respiratoire qui peut être spontané, par une kinésithérapie respiratoire de drainage, par une Bronchoscopie souple ou rigide, ou chirurgicalement en cas d'échec. Ainsi par prise en charge adaptée de l'affection pulmonaire sous-jacente responsable du bouchon. Par ailleurs, Le rôle préventif de la corticothérapie dans les formes récidivantes est controversé (5 ,6).

L'attitude initiale des bouchons muqueuses implique une hydratation adéquate, une humidification, une bronchodilation et l'utilisation d'agents mucolytiques via la nébulisation. Si ces mesures échouent, une bronchoscopie flexible peut être nécessaire. Si elle est pratiquée, une bronchoscopie flexible peut également fournir des informations diagnostiques. Bien que la plupart des bouchons soient adaptés aux techniques d'aspiration, les bouchons de mucus tenaces peuvent être difficiles à aspirer, nécessitant des mesures bronchoscopiques avancées. La cryoadhérence a été utilisée pour retirer les bouchons de mucus épais adhérents aux voies respiratoires. (7,8) Cette technique permet une approche efficace pour éliminer le mucus tenace, les caillots sanguins et les corps organiques étrangers de l'arbre endobronchique de manière peu invasive. Il est primordial que les échantillons de mucus prélevés par bronchoscopie soient envoyés en culture et à une analyse pathologique approfondie lorsque le diagnostic reste incertain. (9) Dans le cas de notre patiente l'étude anatomopathologique ainsi que la culture ont été négatifs

Conclusion

L'impaction mucoïde doit être suspecté devant toute atteinte pulmonaire chronique (asthme, bronchite chronique, fibrose kystique, aspergillose…). Le cas rapporté de trouble de ventilation au décours d'une sarcoïdose thoracique est exceptionnel. La bronchoscopie souple représente le moyen diagnostic et le pilier du traitement.

References

1. Impaction mucoïde (poumon): Dernière révision par Daniel J Bell le 28 nov. 2023
2. Wud Al-Kailany,Sarcoïdose se manifestant par des expectorations mucoïdes glaçeuses et une dyspnée : un rapport de cas. 11 mai 2021 ; 15:232. doi : 10.1186/s13256-021-02809-2
3. Khan A, Bashour SI, Casal RF. Preventing atelectasis during bronchoscopy under general anesthesia. *Journal of Thoracic Disease.* 2023;15(6):3443-3452. doi: 10.21037/jtd-23-97
4. Santiago Martinez, MD.Mucoid Impactions: Finger-in-Glove Sign and Other CT.RSNA, 2008
5. Santiago Martinez, MD.Mucoid Impactions: Finger-in-Glove Sign and Other CT.RSNA, 2008
6. F. Vandenbos .Moules bronchiques au cours d'une Hôpital Intercommunal de Fréjus , Paris 2006 - Rev Pneumol Clin

7. Panchabhai T.S., Bandyopadhyay D., Alraiyes A.H., Mehta A.C., Almeida F.A. Une femme de 60 ans souffrant de toux, de dyspnée et d'atélectasie 19 ans après une greffe de foie. Poitrine. 2015; 148(4) : e122–e125. doi : 10.1378/chest.15-0388.
8. Sriratanaviriyakul N., Lam F., Morrissey B.M., Stollenwerk N., Schivo M., Yoneda K.Y. Sécurité et utilité clinique de la cryoextraction bronchoscopique flexible chez les patients présentant une obstruction trachéobronchique non néoplasmique : une revue rétrospective du dossier. J
9. Soyer T., Yalcin S., Emiralioglu N. Utilisation de la bronchoscopie rigide en série dans le traitement de la bronchite plastique chez l'enfant. J Pediatr Surg. 2016 ; 51(10):1640–1643. doi : 10.1016/j.jpedsurg.2016.03.017.

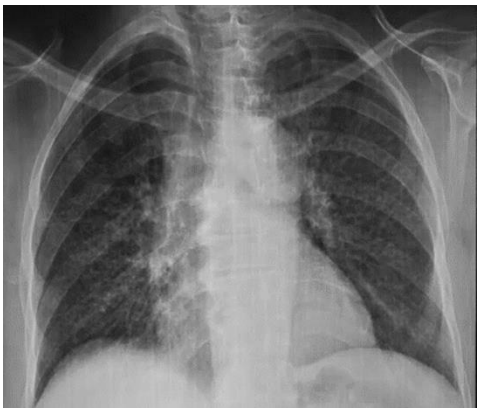

Figure 1 : Radio thoracique de face objectivant des infiltrats réticulo-micronodulaires bilatéraux diffus

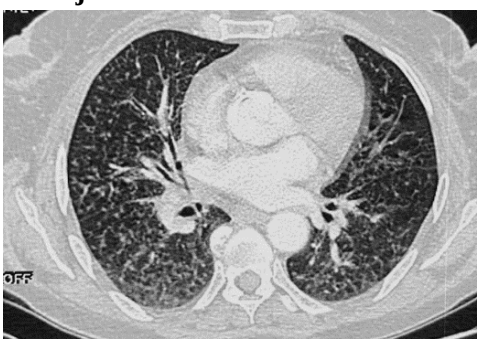

Figure 2 : TDM thoracique montrant des nodules et micronodules de distribution lymphatique avec aspect de scissure perlé

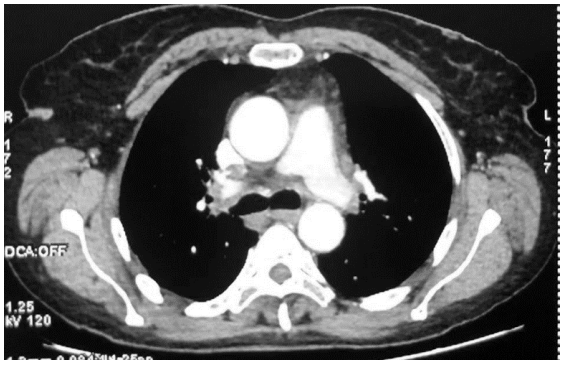

Figure 3 : TDM thoracique montrant des adénopathies précarinaires

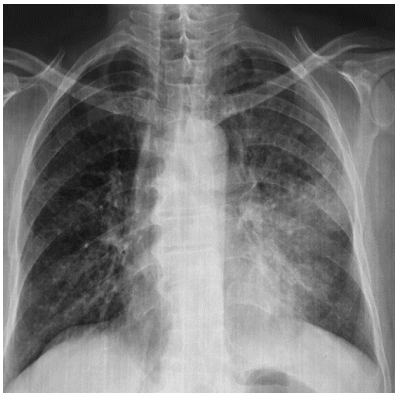

Figure 4 : Radiographie thoracique de face montrant un syndrome alvéolaire du tiers moyen gauche

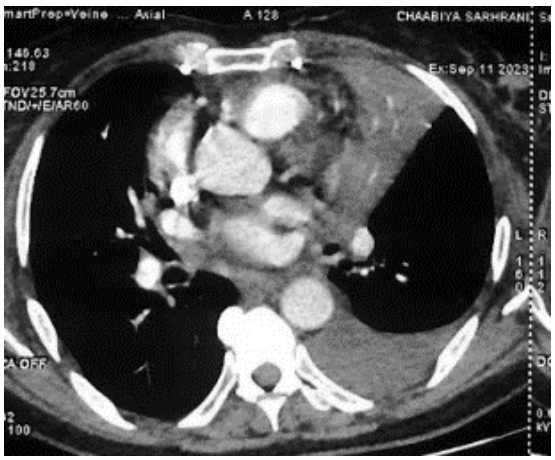

Figure 5 : Angioscanner thoracique montant un trouble de ventilation lobaire supérieur gauche avec une pleurésie homolatérale de moyenne abondance



Figure 6 : Enorme bouchon muqueux obstruant presque complètement la terminaison de la bronche souche gauche, retiré avec succès

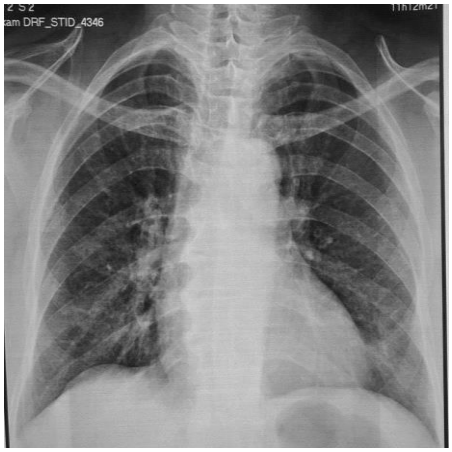

Figure 7 : radiographie thoracique de face montrant l'aération du poumon gauche après retrait du bouchon muqueux